Lane Medical Library

Aus der chirurgischen Abteilung des Stubenrauch-Kreis-Krankenhauses zu Berlin-Lichterfelde.
(Dirig. Arzt: Prof. Dr. med, Werner Schulze)

Unter dem Bilde einer Wangenphlegmone zur Behandlung gekommene sekundäre Impfpustel

STANFORD UNIVERSITY
JUL
25
1939
LIBRARY

Inaugural-Dissertation

zur

Erlangung der

Medizinischen Doktorwürde

an der

Friedrich-Wilhelms-Universität

zu Berlin

vorgelegt von

Irmgard Kottenhahn
aus Kirchenbollenbach Kreis Baumholder

Tag der Promotion: 16. 7. 1938

Druck: Karl u. Richard Hoffmann, Charlottenburg, Schillerstr. 44

M 151

Gedruckt mit Genehmigung
der
Medizinischen Fakultät der Universität Berlin

Dekan: Prof. Dr. Siebeck
Referent: Prof. Dr. Werner Schulze
Korreferent: Prof. Dr. Rostock

Unter dem Bilde einer Wangenphlegmone zur Behandlung gekommene sekundäre Impfpustel.

Disposition:

1. Einleitung.
2. Beschreibung des Falles.
   a) Vorgeschichte..
   b) Befund.
   c) Behandlung.
   d) Verlauf.
3. Beurteilung.

Seit der Einführung der Schutzpockenimpfung nehmen die Erörterungen über Impfschäden in der medizinischen Literatur einen beträchtlichen Raum ein. Man muß bestrebt sein, bei dieser zwangsmäßig durchgeführten Maßnahme unangenehme Zwischenfälle möglichst auszumerzen, indem man die nachteiligen Folgen in vollem Umfange zu erfassen sucht (25). Ordnet man die postvaccinalen Komplikationen nach diesem Gesichtspunkte, so erhält man drei Gruppen.

1. Schädigungen, die auf verunreinigte Lymphe zurückzuführen und somit vermeidbar sind. Hierhin gehören vor allem Erysipel, Lues und Tuberkulose. In der Tat sind derartige Zwischenfälle nach Angaben von Czerny und Opitz seit der Einführung der Impfung mit unter staatlicher Aufsicht hergestellter animaler Lymphe zu Seltenheiten geworden (20).

2. Erkrankungen, die im Augenblicke der Impfung noch nicht vorauszusehen und darum nicht zu umgehen sind. Entweder handelt es sich um Infektionskrankheiten, die durch die Impfung begünstigt werden oder um Schäden, deren Entstehungsweise vorläufig noch nicht hinreichend geklärt ist. Die harmloseste dieser Erscheinungen ist das postvaccinale Exanthem, das von einem Teil der

Verfasser auf eine Stufe gestellt wird mit anaphylaktischen Exanthemen, von einem anderen Teil als abortive Form der generalisierten Vaccine betrachtet wird (Czerny und Opitz 20 und Chalke 6). Ernster zu beurteilen ist die ausgeprägte generalisierte Vaccine, die Verbreitung des Pockenvirus von der Impfstelle aus auf dem Blutwege, wofür man nicht näher bekannte individuelle Eigentümlichkeiten des Impflings verantwortlich macht, die den Eintritt der Immunität verzögern (20). Der gefürchtetste Zwischenfall ist die bis in die neueste Zeit bezüglich ihrer Ursache noch sehr umstrittene Encephalomyelitis postvaccinalis (Blacher 5).

3. Zwischenfälle, die auf Rechnung der Unachtsamkeit des Impflings und seiner Umgebung oder des Zufalls zu setzen sind. Es sind dies die Fälle von Verunreinigung der Impfstellen durch keimhaltiges Material und von Verschleppung des Pustelinhalts auf andere Körperstellen oder Personen der Umgebung. Sie werden durch geeignete Aufklärung auf eine möglichst kleine Zahl herabzusetzen, jedoch nie ganz auszurotten sein.

Zahlreiche solche Fälle sind in den letzten zwanzig Jahren veröffentlicht worden. Etwa 120mal habe ich Uebertragung von Impfpustelinhalt auf Teile des übrigen Körpers oder andere Personen in der mir zur Verfügung stehenden Literatur dieser Zeitspanne erwähnt gefunden. Ueber ein Drittel der Fälle entfallen auf Ekzematiker oder an anderen nässenden Hautkrankheiten Leidende. Nach dem Impfgesetz für das Deutsche Reich vom 8. April 1877 darf nur der Impfpflichtige geimpft werden, bei dem nach ärztlicher Ansicht keine Gefahr für Leben und Gesundheit damit verbunden ist. In den Ausführungsbeschlüssen des Bundesrats vom 22. März 1917 heißt es ausdrücklich, der Arzt solle sich durch Fragen über den Gesundheitszustand des Impflings und seiner Umgebung Aufklärung verschaffen, insbesondere nicht impfen, wenn rosenartige oder nässende Hautkrankheiten beim Impfling oder Personen seiner Umgebung bestehen. Groth (13) bezeichnet es aus diesen Gründen einfach als Kunstfehler, wenn bei Ekzem geimpft wird. Jedoch sind Hautkrankheiten bei Personen, mit denen der Impfling — vor allem

der schulpflichtige — zusammenkommt, sehr schwierig zu erfassen. So ist es verständlich, daß sich bei Ekzem und ähnlichen Fällen die Anzahl der Selbstüberimpfungen zu der der Fremdimpfungen ungefähr wie 1 zu 5 verhält. Vielfach kommt es im Anschluß an Eczema vaccinatum zu generalisierter Vaccine. Allerdings werden, wie Althoff (2) und Rullmann (28) erwähnen, diese beiden Begriffe nicht streng genug getrennt, und man bezeichnet das Aufschießen zahlreicher Pusteln auf einem ausgedehnten Ekzem fälschlich als generalisierte Vaccine. Daß die Generalisation bei Fremdimpfungen häufiger ist als bei Selbstimpfungen, liegt in den Immunitätsverhältnissen begründet (20). Selbst auf dem Boden eines bereits abgeheilten Ekzems können sich nach Vaccination noch Pusteln entwickeln. Auf zwei solche Fälle bin ich bei Durchsicht der Literatur gestoßen. Den einen beschreibt Craps im Jahre 1930 (36).

Bei einer 48-jährigen Frau, deren Ekzem bereits seit 5 Monaten abgeheilt ist, entwickeln sich nach der Impfung Vaccinepusteln auf den Ekzemstellen.

Die andere Veröffentlichung stammt von Esquier und Germain (8).

Ein Kind von 13 Monaten, das seit dem Alter von 8 Monaten mit Unterbrechungen an Ekzem auf beiden Wangen litt, wird, nachdem keine Spuren des Hautleidens mehr zu sehen sind, geimpft. Nach 3 Tagen erscheinen Papeln an der Impfstelle sowie auf den Wangen. Die Verfasser nehmen, da die Uebertragung durch Kratzen den Umständen nach unwahrscheinlich ist, eine Verbreitung auf dem Blutwege an, und zwar soll die Ekzemhaut das Virus festgehalten und an der Wanderung durch den übrigen Körper verhindert haben.

Nicht nur unter den Ekzemkranken sondern auch bei den anderen Fällen zufälliger Ueberimpfung von Pusteliinhalt überwiegen die Fremdübertragungen den Selbstübertragungen gegenüber; allerdings ist der Unterschied nicht so groß. Veröffentlichungen der ersten Art fand ich seit 1914 etwa 38mal, solche der letzten Art nur 20mal angegeben. Diese Fälle von Selbstimpfung, wobei vom Ekzema vaccinatum und ähnlichen nässenden Hautkrankheiten abgesehen ist, betreffen zum größten Teil die Schleim-

häute, zum geringeren Teil die irgendwie geschädigte übrige Haut.

Am häufigsten sind Infektionen der Augenlider und der Bindehaut. Ball und Toomey (3) geben zu Beginn ihrer Arbeit Zahlen an, über die in der Literatur erwähnten Fälle von Vaccine am Augenlid. Es sind deren etwa 80, wovon ein Viertel auf Selbstimpfung entfällt. Keller (26) sucht das häufige Vorkommen durch hämatogene Metastasierung zu erklären. Während Lidvaccine ein verhältnismäßig harmloses Ereignis ist, sofern sich nicht narbige Verziehungen oder Verwachsungen mit der Hornhaut einstellen, muß ein Befallensein der Bindehaut ernster beurteilt werden wegen der meist auftretenden Ulcerationen und der Infiltration der Hornhaut. Am schwersten ist der Zustand bei Beteiligung der letzteren, was zu einer frühen Geschwürsbildung und daher meist zu Beeinträchtigung des Sehvermögens führt (Munns 23). Als Erklärung führt Munns die Ansicht eines französischen Verfassers, Camus an, der die Schwere der Hornhautveränderungen auf einen örtlichen Mangel an Immunität zurückführt. Die Lidvaccine besteht in kleinen, am Lidrande sitzenden gelb- bis grauweißen Geschwürchen, die häufig nach hinten auf die Bindehaut, nach vorn auf die Lidhaut übergreifen (Fuchs 11). Zur Entwicklung größerer Pusteln wie an anderen Körperstellen kommt es dabei nicht. Die Erklärung dieser Abweichung sehen Ball und Toomey (3) in der früheren Mazeration der abgehobenen Epidermisschichten durch den Tränenfluß. Fuchs schreibt sie der Zartheit der Lidhaut zu, die ein baldiges Einreißen der Bläschendecke zuläßt. Außer den erwähnten Arbeiten von Ball und Toomey (3), Munns (23) und Fuchs (11) fand ich Veröffentlichungen über Autoinoculation von Vaccine am Augenlid von Vieu (31) aus dem Jahre 1930, von Montanelli (36), de Petri (36) und Frei (36b) aus dem Jahre 1931 und Marin Amat (36) 1932.

Fast ebenso häufig finden sich in meiner Zusammenstellung Berichte über Autovaccination der Schleimhäute, des Anus und der Vulva. Auch hier schreitet die Entwicklung nicht bis zur borkig eintrocknenden Pustel fort; es entsteht vielmehr ein schmierig belegter Oberflächenver-

lust, wie ihn Musger (36a) bei einem dreijährigen, vor 10 Tagen geimpften Mädchen am rechten Labium majus beobachtete. Lombardo (36), Hedrich (14), Althoff (2) und Frei (36b) bringen in der Zeit von 1921 bis 1931 ähnliche Fälle. Die drei letzten Autoren beschreiben bei demselben Kinde einzelne Vaccineeffloreszenzen an verschiedenen Körperstellen.

Auch die Vaccine der Zunge entbehrt das Stadiums der Borkenbildung und führt zur Bildung pseudomembranöser Beläge, nach deren Abstoßung kleine Wundstellen sichtbar werden (Zurhelle 34). Ueber Uebertragung von Pockenlymphe auf die eigene Zunge ist berichtet worden von Langsch 1921 (19), von Vieu 1930 (31), von Maccari 1931 (36) und von Lindquist 1932 (36). Maccari erlebte im Anschluß daran eine generalisierte Vaccine.

Einimpfung von Kuhpockenlymphe in die gesunde äußere Haut ist nach Czerny und Opitz (20) nicht möglich. Wo eine Uebertragung stattgefunden hat, bestand immer irgendeine Schädigung, sei es auch nur durch Kratzeffekte. In den Fällen von Selbstimpfung dieser Art, die ich in der für mich erreichbaren Literatur seit 1914 verzeichnet fand, ist den Umständen nach Uebertragung durch beschmutzte Finger anzunehmen.

Hedrich 1921 (14): Zweijähriges Mädchen befindet sich in Behandlung wegen sekundärer Vaccine am rechten Arm und an den Genitalien.

Schalek 1922 (29): Eine Woche nach der Impfung eines zehnjährigen Mädchens am linken Oberschenkel bildet sich eine Vaccinepustel am Lippenrot des linken Unterlippenwinkels, wo eine Woche vor der Impfung eine wunde Stelle bestanden hatte.

P. H. Kramer 1922 (35): Zweijähriges Mädchen, das vor 13 Tagen geimpft war, bekam vor zwei Tagen Masern. Im Exanthem entwickeln sich mit Ausnahme des Rückens stark juckende Bläschen, die ebenso wie die Impfpusteln am Arm aufgekratzt sind. Verfasser nimmt eine durch das Exanthem verursachte verminderte Widerstandsfähigkeit der Haut an.

Templeton 1923 (30): Verfasser entfernt bei einer ohne sein Wissen vor drei Tagen geimpften Patientin Mutter-

mäler an Gesicht und Nacken. Nach zwei Tagen haben sich an den Operationsstellen kleine Papeln entwickelt, die gleichzeitig mit den ursprünglichen Impfstellen alle Entwicklungsstufen der Pockenpustel durchlaufen.

Althoff 1923 (2): Zehn Tage nach der Impfung bilden sich bei einem zweijährigen Mädchen im Nacken drei, an den Geschlechtsteilen vier Pusteln.

Vieu 1930 (31): Fünfjähriges Kind kommt am achten Tage nach der Impfung zur Behandlung mit Vaccine der Zunge und zwei Pusteln im Gesicht, von denen die eine am linken Mundwinkel, die andere am unteren rechten Augenlid sitzt.

Frei 1931 (36 b): Beim Nachschautermin finden sich bei einem dreijährigen Mädchen Vaccinepusteln an den Lidrändern, an den Oberschenkeln und am After.

Marin Amat 1932 (36): Bei einem zweijährigen Jungen treten am zehnten Tage nach der Impfung Vaccinepusteln an den Lidern des rechten Auges und an der rechten Wange auf.

Nimpfer 1936 (36): Ein Kind hat sich am Tage der Wiederimpfung mit heißem Tee verbrüht. Nach einer Woche schießen in der Umgebung der Brandwunden Vaccinepusteln auf.

Diese Beschreibungen lassen eine direkte Berührung zwischen der Impfstelle und dem Orte des Sekundärherdes unmöglich oder wenigstens unwahrscheinlich erscheinen, da entweder die anatomischen Verhältnisse solches nicht zulassen oder aber die Entwicklung mehrerer Vaccineherde oder gar Kratzspuren auf die Vermittlung der Finger hindeuten. Anders liegen die Verhältnisse bei folgendem unter dem Bilde einer Wangenphlegmone auf die chirurgische Abteilung des Stubenrauch-Krankenhauses aufgenommmenen Falle.

2. Beschreibung des Falles.

a) Am 24. Mai 1937 kommt das $1^1/_4$ Jahre alte Mädchen U F. als rechtsseitige Wangenphlegmone zur Aufnahme. Das Kind war bisher noch nicht ernstlich krank. Es hat nie an irgendwelchen nässenden Hautkrankheiten gelitten. Am 14. Mai 1937 wurde es am rechten Arm geimpft. Dort entwickelten sich normale Kuhpockenpusteln. Gleichzeitig bildete sich eine Pustel an der rechten Wange, deren Entwicklung

immer mit den Impfpocken Schritt hielt. Daß das Kind an der Impfstelle gekratzt oder dahin gefaßt hätte, haben die Eltern nicht beobach- Sie geben aber an, das Kind habe die Gewohnheit gehabt, mit unter die Schläfe geschlagenem Arm zu schlafen. Durch einen Verband wurde der geimpfte Arm nicht geschützt. Da das Kind sich heiß anfühlt, unlustig ist und die Schwellung der Wange einen bedrohlichen Grad annimmt, suchen die Eltern einen Arzt auf, der das Kind ins Krankenhaus einweist.

b) Die rechte Wange ist vom rechten Mundwinkel bis zum rechten Ueberaugenwulst und zum Ohrenansatz stark gerötet und geschwollen. Die rechten Augenlider sind ödematös. Das rechte Auge muß zur Besichtigung der unversehrten Hornhaut gewaltsam geöffnet werden. In der Mitte der Wange befindet sich eine etwa 1 cm im Durchmesser große, fast runde, leicht bogig begrenzte, mit erhabenem Rande versehene, am Grunde dunkelbraun, speckig belegte Hautveränderung. Die periauriculären Lymphdrüsen sind rechts geschwollen und offenbar schmerzhaft. Zwei genau gleich aussehende Stellen finden sich als Impfpocken am rechten Oberarm. Auch hier besteht Rötung und Schwellung. Temperatur 39,8 °.

c) *24. Mai 1937:* Es wird ein Vaselineverband angelegt.

25. Mai 1937: Die Schwellung ist etwas zurückgegangen. Das Auge kann selbsttätig um einen Spalt geöffnet werden. In der Umgebung der kranken Hautstelle haben sich mehrere stecknadelnopf- bis linsengroße rote erhabene Papeln gebildet. Höchste Temperatur am Tage: 37,8 °. Es wird weiter mit Vaseline behandelt.

26. Mai 1937: Die Schwellung geht weiter zurück. Auch die Rötung nimmt von außen her ab. Neben der ersten Effloreszenz haben sich jetzt etwa fünf linsengroße, grauweiße, flache Bläschen entwickelt, von denen einige im Zentrum eingesunken sind und einen gelben, borkigen Pfropf tragen.

28. Mai 1937: Der geschwollene und gerötete Hof beträgt etwa 4 cm im Durchmesser und geht allmählich in die Umgebung über. Die Augenlider des rechten Auges sind noch etwas geschwollen und gerötet. Die große veränderte Hautstelle beträgt jetzt etwa 1½ cm im Durchmesser und hat die ihr zunächst liegenden kleineren in sich einbezogen. Am Rande befindet sich noch ein bräunlich borkiger Wall. In der Mitte haben sich die Borken abgestoßen und ein grauweißer Grund kommt zum Vorschein. Etwas tiefer liegen die drei übrigen linsengroßen entzündlichen Wucherungen. Sie sind noch bräunlich belegt. In der Umgebung finden sich einige ganz kleine bis stecknadelknopfgroße Papeln mit gelbborkiger Spitze. Am Arme bemerkt man ebenfalls einen Hof von 4 cm Durchmesser. Die Pocken sind von trockenen, in der Mitte schildartig erhabenen, braunen Borken bedeckt, die von rechts nach links etwa 1½ cm lang, von oben nach unten etwa 1 cm breit sind.

Im Laufe der nächsten Stunden haben sich an der Wange die Borken gelöst, so daß ein zehnpfennigstückgroßer feuchter Epidermisver-

lust und darunter drei ähnliche linsengroße entstanden sind. Es wird ein trockener Verband angelegt.

29. Mai 1937: Der zehnpfennigstückgroße Epidermisverlust ist am äußeren Rande mit honiggelben, schuppenförmigen Borken belegt. In der Mitte ist der grauweiße, feuchte Grund sichtbar. Die drei kleineren Wundstellen sind ebenfalls mit gelben Borken bedeckt. In der Umgebung finden sich zahlreiche kleinere Papeln. Manche sind nicht einmal stecknadelknopfgroß. Teilweise haben sie eitrige Stippchen an der Spitze. Eine davon hat sich ulcerös verändert. Die Rötung der Umgebung ist nur noch fünfmarkstückgroß. Am Arme ist kaum noch Rötung. Die Borken sind unverändert. Es wird weiter mit trockenen Verbänden behandelt und Aufnahmen des Kindes angefertigt.

31. Mai 1937: Die Augenlider sind nur noch kaum bemerkbar geschwollen und nicht mehr gerötet. Die zehnpfennigstückgroße Erosion beginnt sich vom Rande her mit einem zartbläulichen Epidermissaum zu umgeben. In der Mitte werden stellenweise kleine Blutpunkte sichtbar. Zwei der darunter befindlichen linsengroßen erkrankten Hautstellen sind noch mit gelblichen Borken bedeckt, die dritte hat sich auch in einen Epidermisdefekt verwandelt. Etwas tiefer liegt eine 0.2 cm messende, bräunlich belegte Effloreszenz, dazwischen eine stecknadelknopfgroße braune Borke. In der Nähe bestehen noch immer verschiedene kleine Papeln, die jetzt zum größten Teil gelbe Stippchen haben. Ein anderer Teil hat sich dunkel gefärbt und ist im Begriffe, sich zurückzubilden.

1. Juni 1937: Die große Stelle ist wieder von gelblichem Sekret bedeckt, das am Rande zu gelben Borken eingetrocknet ist. Am nasalen Rande klebt ein Stück braune Borke. Dazwischen ist der grauweiße Untergrund mit Blutpunkten sichtbar. Die drei kleineren Stellen dar-

unter sind teils mit eitrigem Sekret, teils mit gelben Borken bedeckt. Nasal daneben hat sich eine kleinlinsengroße, gering erhabene, durch einen Hautschuppenring begrenzte, mit brauner Borke belegte Stelle entwickelt. Zwischen den vorher beschriebenen Effloreszenzen liegt noch die kleinlinsengroße braune Borke und hat sich nun in der Mitte vertieft. Der Arm ist unverändert.. Die Wange wird mit Silberfolie bedeckt und darüber Gaze mit Heftpflaster befestigt. Nahe dem Ohr ist eine neue kleine Papel mit gelben Stippchen in der Mitte entstanden.

3. *Juni 1937:* Nach Abnehmen des Verbandes findet sich gelbliches Sekret auf allen Stellen. Darunter sieht man grauweiße Schicht mit blutenden Stellen. Eine der kleineren Hautwunden hat sich gereinigt und zeigt ebenfalls grauweißen Grund. Wieder wird Silberfolie aufgelegt.

5. Juni 1937: Der große Oberhautverlust ist weniger feucht. Es sind keine Borken mehr vorhanden. Vom Rande her bildet sich gut Epithel, wodurch schon eine wesentliche Verkleinerung eingetreten ist. Der Grund hat einen rötlichen Ton angenommen. Eine kleinere Stelle darunter sieht ebenso aus. Die beiden anderen kleinen Erosionen sind trocken, mit Silber bedeckt. Die am weitesten nach dem Munde gelegene Stelle ist nur noch ein roter, etwas erhabener Hautfleck. Die nach dem Ohr gelegene Pustel ist mit linsengroßen, gelblichen Borken bedeckt.

7. *Juni 1937:* Der große Oberhautverlust verkleinert sich weiter. Sein Durchmesser beträgt noch etwa 7 mm.. Der Grund ist frischrot. Am Rande geht die Epithelbildung weiter vor sich. Eine kleinere Wundstelle darunter sieht ähnlich aus. Die Pustel am Ohr hat die Borken abgestoßen und zeigt einen rötlichen Grund. Die übrigen Stellen sind bereits von Epithel überzogen. Am Arme haben sich die Krusten gelöst. Es kommt eine nässende, rotgelbe Fläche zum Vorschein. Der Arm wird trocken verbunden.

8. *Juni 1937:* Die große Wundstelle hat sich bis fast auf Linsengröße verkleinert. Der rotgefärbte Grund ist trocken; es besteht darin nur noch eine kleine blutende Stelle. An Oberlippe und Kinn hat sich je eine kleine Papel gebildet. Von der nahe dem Ohr gelegenen Hautveränderungsstelle ist nur noch ein roter Fleck vorhanden. Die Flächen der Impfstellen am Arme bedecken sich mit Granulationsgewebe.

14. *Juni 1937:* Da die Wange heute gesäubert worden ist, sind die Hautveränderungen deutlich zu sehen. Eine etwas höckrige, von zartem Epithel bedeckte, gerötete Stelle gibt die Größe der ehemaligen großen Wunde an. In ihrer Mitte findet sich eine fast linsengroße, dunkelbräunliche Borke als Rest. Darunter deuten drei linsengroße, gerötete Flecke die ehemaligen kleineren Erosionen an. Ein solcher findet sich auch vor dem Ohre. Bei seitlicher Betrachtung zeigen auch diese Stellen eine etwas unebene Oberfläche. In der Umgebung sieht man die Reste der ehemaligen Papelchen in Form zahlreicher, verstreuter bis stecknadelknopfgroßer Fleckchen. Am Arme haben sich die beiden mit Granulationsgewebe bedeckten Stellen vom Rande her bis auf die Größe von 1 cm im Durchmesser mit Epithel überzogen.

15. Juni 1937: Das Kind wird entlassen. An der Wange hat sich seit gestern nichts geändert. Am Arme beträgt der vom Epithel entblößte Teil der hinteren Impfstelle noch 1 cm im Durchmesser, der der vorderen ist linsengroß.

28. Juli 1937: Das Kind wird heute wieder vorgestellt, um die endgültige Heilung zu zeigen. Auf der rechten Wange sieht man eine zehnpfennigstückgroße, noch etwas rötliche Stelle mit unregelmäßiger Oberfläche und einer Erhöhung in der Mitte. Sie ist von zarter Epidermis bedeckt.

Darunter sind drei kleinere, noch etwas rötliche rauhe Stellen und zwei ganz kleine derartige nach dem Ohr zu. Die Impfstellen am Arme haben sich in von oben nach unten 1 cm, von rechts nach links 1,5 cm messende, rote Flecke mit unregelmäßiger Oberfläche verwandelt. Es wurde wieder eine Aufnahme des Kindes angefertigt, auf der die Unregelmäßigkeit der Narbe deutlich zu erkennen ist, so daß man das gute kosmetische Ergebnis beurteilen kann.

3. Beurteilung.

Es besteht also im Anschluß an die Impfung eine flächenförmig ausgebreitete, schmerzhafte Rötung und Schwellung der rechten Wange mit Beteiligung der benachbarten Lymphdrüsen und Fieber bis 39,8°. Inmitten dieses Bezirks befindet sich eine zunächst dunkelbraun belegte, später gereinigte kranke Hautstelle, neben der vom elften Tage ab stecknadelkopf- bis linsengroße Papeln aufzuschießen beginnen, die sich teilweise zu Bläschen entwickeln, teilweise nach Bildung einer gelben Kruste an der Spitze sich zurückbilden und teilweise über das Papelstadium nicht hinauskommen. Sie verschmelzen zum Teil mit der Haupteffloreszenz. Die Entwicklung neuer Papelchen dauert etwa bis zum 17. Tage nach der Impfung an. Je später sie entstehen, um so schneller bilden sie sich zurück und um so weniger weit sind sie entwickelt. Die Abheilung erfolgt bei früh erschienenem Ausschlag unter zwar zarter, jedoch erkennbarer Narbenbildung, bei später aufgetretenem ohne diese. Lediglich bleibt für einige Tage Pigmentierung zurück.

Bei der Aufnahme des Kindes ins Krankenhaus bot sich also genau das Bild einer Wangenphlegmone. Die Frage, ob in der Vorgeschichte Anhaltspunkte für eine Entstehung dieser Krankheit aus einem impetiginösen Hautleiden, einem Mückenstich was der Jahreszeit entsprochen hätte oder einer anderen Verletzung vorhanden waren, trat zurück unter dem Eindruck der Krankheitssymptome. Unter kühlenden Verbänden wurde abgewartet, ob die Entzündung den für eine Phlegmone bezeichnenden Verlauf nehmen würde, nämlich schnelle Ausbreitung der Rötung und Schwellung in die Umgebung und hohes, anhaltendes Fieber (21). Da jedoch die Entzündungserscheinungen sowie die Temperatur bereits am folgenden Tage abzuklingen begannen, bestätigte sich dieser Verdacht nicht.

Mit einer noch bedrohlicheren Krankheit bestand anfangs Aehnlichkeit, dem Milzbrand-Karbunkel. Der dunkelfarbige Schorf, der von einem leicht erhöhten Rand umgeben in einem entzündlich veränderten Hautgebiet lag,

zusammen mit der Lymphdrüsenbeteiligung, erinnerte an die Reste einer eröffneten Milzbrandpustel (21). Allerdings vermißte man die derbe Infiltration. Auch gegen diese Befürchtung entschied die schnelle Wendung zum Besseren.

Allen anderen Hauterkrankungen, die nach Sitz und Aussehen zur Differentialdiagnose herangezogen werden könnten, fehlt der akute Beginn mit hohem Fieber und der stürmische Verlauf; es sei denn, diese Erscheinungen würden durch eine sekundäre Phlegmone hervorgerufen, was ja aber, wie soeben erörtert, hier nicht der Fall ist. Somit könnte nur bei flüchtiger Betrachtung und auf weiteren Stufen des Verlaufes eine Verwechslung vorkommen mit Impetigo contagiosa staphylogenes und streptogenes, Herpes simplex, Herpes zoster, Hydroa vacciniforme und Akne. Die Vergleichspunkte seien kurz erwähnt.

Für Impetigo contagiosa staphylogenes spräche das Alter des Kindes — denn diese Form befällt vorwiegend Kleinkinder — das Auftreten bräunlicher und gelber Borken und Krusten, die Neigung, mit benachbarten Effloreszenzen zu verschmelzen, sowie die Abheilung unter Hinterlassung bräunlicher Pigmentflecke (26). Jedoch besteht bei der genannten Hautkrankheit kein oder nur ein sehr schmaler entzündlicher Hof um die einzelnen Bläschen. Diese sind im allgemeinen größer und beginnen, während sie sich nach der Umgebung ausbreiten, in der Mitte unter Bildung von rötlich-bräunlich verfärbter Epidermis abzuheilen.

Daß es sich um die streptogene Infektion handelt, bei der allerdings ein ausgesprochener Entzündungshof besteht, erscheint schon auf den ersten Blick unwahrscheinlich, da die charakteristischen bernsteingelben Borken vermißt werden (26). Was beide Impetigo-Formen ausschließt, ist das Zurückbleiben von Narben.

Bei der Anordnung der Bläschen auf einer entzündlichen, erhabenen Hautstelle, der geringen Größe der meisten von ihnen und der Eintrocknung zu gelblichen Börkchen, liegt der Gedanke an Herpes simplex nahe, zumal Beziehungen zwischen Herpes und Vaccine in der Literatur

mehrfach erwähnt sind. Gildemeister und Herzberg kommen auf Grund ihrer Versuche über eine wechselseitige Immunisierung zur Annahme einer Verwandtschaft und möglichen früheren Identität der beiden Krankheiten (12). Allerdings ist diese Frage noch nicht gelöst, denn Bedson und Bland (4) fanden in ihren Untersuchungen die Ergebnisse der vorgenannten Verfasser nicht bestätigt. Jedenfalls wäre es möglich, daß sich hier um eine Hautveränderung anderen – vielleicht vaccinalen – Ursprunges Herpes entwickelt hätte. Insbesondere käme die abortive Form in Betracht, bei der sich nur einzelne winzige Bläschen entwickeln oder nur das Papelstadium erreicht wird.. Der grundlegende Unterschied gegenüber den Effloreszenzen unseres Falles ist der, daß bei der letztgenannten Dermatose stets eine Mehrzahl von Bläschen auf einem entzündlich gerötеten und geschwollenen, runden oder unregelmäßig begrenzten Hautfleck stehen, und daß ihre Größe die eines Stecknadelnopfes nicht überschreitet (26).

Herpes zoster, der zwar bei Befallensein des dritten Trigeminusastes auf der Wange erscheinen kann, kommt vor dem zehnten Lebensjahre kaum vor und besteht aus unregelmäßiger geformten Erythemflecken mit mehreren zugleich aufschießenden Bläschen (26). Zu erwähnen wäre in diesem Zusammenhange eine Veröffentlichung von Dumont, der bei einem siebenundsechzigjährigen Manne acht Tage nachdem er am linken Arm im Bereiche des vierten bis fünften Cervikalsegments geimpft war, einen Herpes zoster beobachtete, der im rechten vierten Cervikalsegment beginnend auf das erste, zweite und dritte rechte Dorsalsegment übergriff. Der Verfasser glaubt daraus Schlüsse betreffs einer Beziehung zwischen Vaccine und Zoster ziehen zu können (13). Jedoch scheint mir der Gedanke an ein zufälliges Zusammentreffen hier näher zu liegen.

Auftreten in den Sommermonaten, im Zentrum nabelförmig eingezogene Blase innerhalb eines roten Hofes, Zusammenfließen und Abheilen unter Narbenbildung gehört zu den charakteristischen Merkmalen der Hydroa vacciniforme (26) und würde auch auf unseren Fall zutreffen. Die Blasen erreichen jedoch bei der sogenannten „Summer

eruption" einen Durchmesser von 2 cm und sind in der Mitte bläulich bis blauschwarz verfärbt.

Noch stärker als die anderen Hautkrankheiten weicht die Akne vulgaris von unserem Krankheitsbilde ab durch ihren schleichenden Beginn und langen Verlauf, wenn auch Aehnlichkeit mit den Nebenpapelchen unseres Falles besteht. Außerdem kommt sie sowie die Akne necrotica s. varioloformis, die mit ihren von gelbbräunlichem Schorf bedeckten Pusteln unserem Krankheitsbilde noch mehr gleicht, vor den Entwicklungsjahren fast nie vor (33).

Somit sind alle in Betracht kommenden Hautkrankheiten anderen Ursprungs ausgeschlossen, und die spezifisch vaccinale Entstehung der Effloreszenz bleibt die einzig mögliche Erklärung.

Postvaccinales Exanthem schließt sich aus wegen der Flüchtigkeit seiner Erscheinungen, seiner symmetrischen Anordnung, seiner maculopapulösen bis urticariellen aber niemals pustulösen Form und seiner meist größeren Ausdehnung unter Freibleiben des Gesichts (26, 6). Die Zeit seines Auftretens wird vom vierten bis vierzehnten Tage nach der Impfung angegeben (Keller, 26). Die erste Läsion hat sich bei dem von uns beobachteten Kinde jedoch gleichzeitig mit den Impfpusteln entwickelt. Chalke gibt auf Grund von 14 Beobachtungen an Erstimpflingen den elften Tag nach der Vaccination als Ausbruchstag des Exanthems an, was dem Beginn der Entwicklung der kleineneren Neben-Effloreszenzen in unserem Falle entsprechen würde (6)..

Die 1 cm im Durchmesser betragende bräunlich feucht glänzend belegte Hautveränderung auf der rechten Wange innerhalb eines geschwollenen und geröteten Hofes, die das Kind bei der Einlieferung aufwies, muß unter Berücksichtigung der Vorgeschichte als Vaccina secundaria bezeichnet werden und zwar handelte es sich um eine durch Selbstimpfung entstandene Einzelpustel im Stadium der Eintrocknung.

Auf den Zeitpunkt und die Art der Uebertragung gestatten Vorgeschichte und Befund einige Rückschlüsse. Die Impfpusteln am Arme und die Sekundärpustel auf der Wange wurden auf der gleichen, dem zehnten Tage ent-

sprechenden Entwicklungsstufe angetroffen. Nach Aussage der Eltern des Kindes sind die Hautreaktionen an beiden Stellen gleichzeitig aufgetreten und haben in der Folgezeit dieselben Fortschritte gemacht. Die Uebertragung hat also unmittelbar nach vollzogener Kuhpockenimpfung stattgefunden. Andernfalls hätte die Sekundärpustel infolge einer bereits erworbenen Immunität eine schnellere Entwicklung durchmachen müssen. Ueber eine Hautschädigung, die, wie oben erwähnt, die Voraussetzung für das Zustandekommen einer sekundären Vaccine auf der äußeren Haut ist, war Genaueres nicht zu erfahren. Sicher ist nur, daß das Kind an Ekzem und ähnlichen nässenden Dermatosen vor und zur Zeit der Impfung nicht gelitten hat. Nach Opitz (25) gehört das Gesicht, da es häufig der Sitz juckender Hauterkrankungen ist, zu den bevorzugten Stellen der Vaccine-Uebertragung. Sieht man jedoch von solchen Hautkrankheiten im eigentlichen Sinne, den Contraindikationen der Schutzpockenimpfung ab, so tritt in den Veröffentlichungen der neueren Zeit die Vaccine der trockenen Gesichtshaut weit zurück hinter der Schleimhautvaccine. Bei unserer kleinen Patientin ist also ein verhältnismäßig seltenes Ereignis eingetreten.. Vielleicht wurde die Oberhaut der linken Wange in einem kleinen Bereich kurz vor oder nach der Impfung zerstört. Dies scheint um so eher möglich zu sein, als nach Czerny und Opitz (20) die Hautdecke im frühen Kindesalter besonders zart und empfindlich ist. Der Jahreszeit entsprechend liegt der Gedanke an einen Mückenstich nahe, was auch von der Mutter als wahrscheinlich angenommen wurde. Daß solche Dinge in der Praxis tatsächlich eine Rolle spielen, geht aus den Ausführungen Eduard Maders hervor, der ausdrücklich davor warnt, bei starker Stechmückenplage zu impfen (22).

Beim Versuch, das Haften der Infektion mit Vaccinevirus an der Wangenhaut zu erklären, darf man Putzigs Berichte über Empfindlichkeitssteigerung der Haut durch die Einwirkung der Kuhpocken selbst nicht außer Acht lassen (27). Der Autor beobachtete bei drei Kindern am siebenten bis neunten Tage nach der Impfung eine Heftpflasterdermatitis, die unter dem Schutzverband, bei einem Kinde auch unter dem Nabelverband, auftrat. Die Kinder

hatten die Leukoplast-Verbände am Nabel vorher sämtlich völlig reizlos vertragen, und das eine von ihnen zeigte auch vier Wochen später nicht mehr die geringsten Reizerscheinungen. Da sich diese Hautentzündung erst auf der Höhe der Impfreaktion entwickelt, zu welchem Zeitpunkte nach Opitz (25) eine Einimpfung wegen schon bestehender Immunität nicht mehr angehen würde, die Hautschädigung bei unserem Fall zudem schon am Tage der Impfung bestanden haben muß, kommt sie als Erklärung nicht in Betracht..

Die Beförderung des Pockenvirus zum Orte der Sekundärpustel kann durch Gegenstände wie Schwämme, Verbandmaterial, Badewasser geschehen (25), was bei Selbstimpfungen jedoch eine geringere Rolle spielt. Meist sind, wie in den oben erörterten Fällen, die Finger die Zwischenträger. Bei unserer kleinen Patientin fanden sich Anzeichen, die darauf hindeuteten, nicht. Bei der Aufnahme waren keine Kratzspuren an den Impfpusteln festzustellen. Die Eltern haben nicht beobachtet, daß das Kind nach seinem rechten Oberarm gefaßt hätte. Eine Sekundärpustel entwickelte sich nur an der einen umschriebenen Stelle und nirgends sonst; die durch Pockenlymphe verunreinigte Hand hätte den Erreger höchstwahrscheinlich außerdem noch auf andere Stellen, z. B. Schleimhäute übertragen. Die Lokalisation des Vorganges an einer Stelle der rechten Wange, die bei nach vorn gehobenem rechten Arm und nach rechts vorn geneigtem Kopfe mit den Impfpusteln in Berührung kommt, zusammen mit der Angabe der Eltern, die Vaccinationsstelle unverbunden gelassen zu haben, gestatten den Schluß, daß es sich hier um den seltenen Fall einer Abklatsch-Impfpustel handelt. Die Möglichkeit einer Verbreitung des Pockenvirus auf solchem Wege wird von Keller (26) erwähnt. Allerdings berichtet der genannte Verfasser darüber im Zusammenhang mit Fremdüberimpfungen und führt als Beispiel ungeimpfte Mütter an, die mit ihrer linken Wange beim Tragen den geimpften Arm des Kindes berührten. Einen ähnlichen Fall fand ich von Klepetar (16) beschrieben.

Bei einer stillenden Mutter mit Ekzem am linken Brustwarzenhof findet sich 14 Tage nach Impfung ihres halb-

jährigen Säuglings, der oft bei ihr auf dem Schoße saß, eine Anhäufung von teils gedellten Pusteln am äußeren unteren Quadranten der linken Brust.

Ein anderer Bericht, der etwas derartiges vermuten läßt, wurde von Lingsch (36c) in der Deutschen Dermatologischen Gesellschaft der Tschechoslowakischen Republik gebracht.

Ein dreißigjähriger Mann wird von einem frisch geimpften Kind über die linke Wange gewischt, wodurch Pockenlymphe darauf gebracht wird. Nach fünf Tagen entwickeln sich bei beiden Pusteln..

Einen Fall, der auf eine Abklatschpustel beim Impfling selbst schließen läßt, fand ich bei der Durchsicht der mir zur Verfügung stehenden Literatur nicht.

Die weitere Entwicklung der Pustel wich insofern von der Regel ab, als es nicht zur borkigen Eintrocknung der Pusteldecke kam und in der Umgebung die kleineren Papeln und Bläschen aufschossen, die teilweise mit der Hauptpustel zusammenflossen. Ob die Salbenbehandlung, die auf der Höhe der Entzündungserscheinungen zur Linderung des Spannungsschmerzes angewandt werden mußte, das baldige Ablösen der kaum eingetrockneten Bläschenoberschicht begünstigte, möge dahingestellt bleiben. Es lösten sich auch am Arme, wo keinerlei Behandlung stattfand, die Borken vor vollendeter Epithelbildung auf den Impfstellen ab, so daß wohl eine Eigenart in der Reaktionsweise des Körpers mitspielte.

Auch die Entstehung der Nebeneffloreszenzen könnte durch das Auflegen der Salbenlappen ,was um es noch einmal zu betonen bei dem phlegmonösen Zustandsbilde die Methode der Wahl war, verursacht worden sein, indem diese Behandlung eine Mazeration der Epidermis und Verschmierung des noch vorhandenen Pustelinhalts bewirkt haben mag. Abschließendes kann darüber jedoch nicht gesagt werden. Es stände damit das Erscheinen der Papeln am Tage nach Behandlungsbeginn in Einklang. Genaue Angaben über die Dauer der Infektiosität einer Impfpustel konnte ich in den Hand- und Lehrbüchern nicht finden. Bei der Variola währt sie so lange noch Borken und Schorfe vorhanden sind. Aus dem Umstande, daß Opitz

(25), um die Uebertragung durch Badewasser auszuschalten, für eine Woche das Baden verbietet, ist aber zu schließen, daß er diese Gefahr dann für beseitigt hält. Jedenfalls haftet nach erreichter Immunität deren volle Entwicklung mit dem siebenten bis zehnten Tage nach der Impfung (25) angegeben wird, eine Vaccineinoculation nicht mehr. Somit bleibt für die am elften Tage erscheinenden Papeln nur die Diagnose Nebenpocken, die nach Groth durch Verschleppung des Erregers auf dem Lymphwege zustande kommen sollen. Keller (26) beschreibt sie als kleine, rudimentäre Pocken, die zwischen dem zehnten bis dreizehnten Tage nach der Impfung in unmittelbarer Nähe der eigentlichen Pustel auftreten und die sogenannte „beschleunigte Reaktion" aufweisen. Der Ausdruck besagt, daß die Hautveränderungen ihren Entwicklungsgang um so schneller durchlaufen, je später sie aufgetreten sind. Dieser Schilderung entsprechen die Erscheinungen in der Umgebung der Sekundärpustel voll und ganz. Auch das Verschmelzen der Nebenpocken untereinander und mit der Hauptpocke wird als häufiges Ereignis angegeben und stellt die serpiginöse Form der Vaccine dar (26).

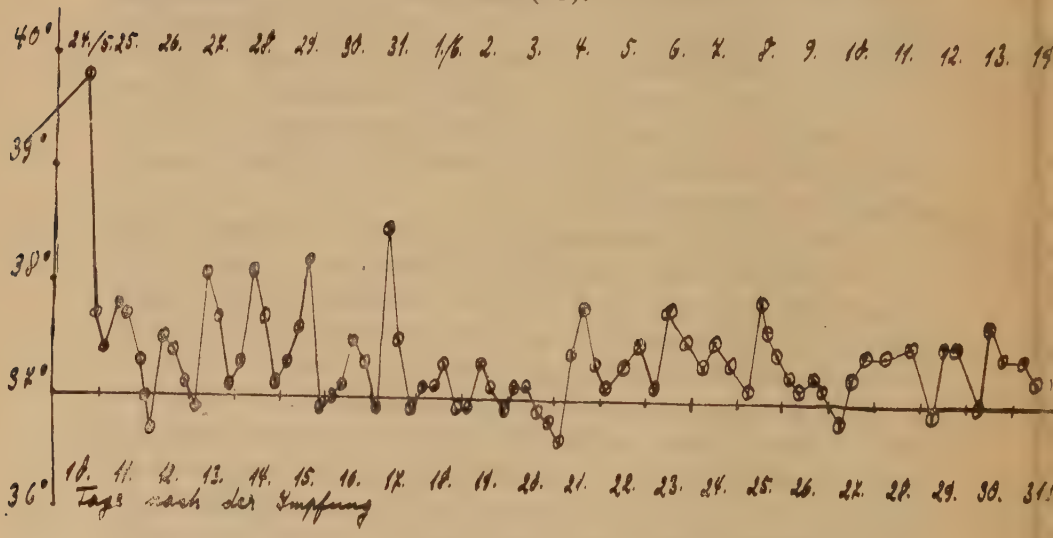

Der Ablauf und die Stärke der örtlichen Reaktion sowie der Fieberverlauf hielten sich, soweit wir diese Dinge noch beobachten konnten, innerhalb der von Kuhle (18)

und Weil (32) in ihren Arbeiten über die Vaccination angegebenen Regeln. Der Höhepunkt der Reaktion mit größter Ausdehnung des Hofes und einer Temperaturerhöhung von 39,8 fiel auf den zehnten Tag. Die Größe des entzündlichen Hofes betrug zu diesem Zeitpunkte sowohl am Arme wie auch an der Wange etwa 6 cm im Durchmesser.

Das Fieber verlief offenbar entsprechend der von Fritz Weil aufgestellten Gruppe 1 mit dem bis zum neunten Tage anhaltenden Fastigium, worauf am zehnten Tage die Entfieberung beginnt und am zwölften bis dreizehnten Tage beendet ist. Berücksichtigt man, daß es sich bei unseren Messungen um rektale Temperaturen handelt, so ist das Fieber tatsächlich vom zehnten bis zwölften Tage zur Norm abgesunken. Die nachfolgenden Temperaturzacken sind nicht mehr auf Rechnung der Impfung, sondern wohl auf die der Wundheilung zu setzen. Der geschilderte Fieberverlauf wird von Kuhle als der einzig typische bei Vaccination bezeichnet. Daß man sich im vorliegenden Falle ohne weiteres darauf berufen kann, wird durch die Bemerkung der beiden letztgenannten Verfasser gerechtfertigt, daß der Temperaturverlauf unabhängig ist von der Zahl der zur Entwicklung gekommenen Pusteln. Da sich hier die Sekundärpustel gleichzeitig mit den Impfpusteln entwickelt hat, ist sie einfach als dritte Impfpustel zu betrachten. Die Allgemeinreaktion weicht in keiner Weise von der des gewöhnlichen Impfverlaufes ab..

Zusammenfassend kann man sagen, daß bei dem $1^1/_2$-jährigen Kinde ein Impfschaden in Form einer Selbsteinimpfung von Pockenlymphe in die wahrscheinlich durch einen Mückenstich verletzte Haut bestand, die durch Abklatssch vom geimpften Arme auf die Wange zustande gekommen war und sich unter Bildung von Nebenpocken zum Bilde der Vaccine serpiginosa entwickelte.

Der sehr gute kosmetische Erfolg bei der Heilung ist gewiß durch die Behandlung mit Silberfolie bedingt, die gleich, nachdem sich die kranke Hautstelle etwas gereinigt hatte, begonnen würde.

Zum Schluß meiner Ausführungen möchte ich noch auf zwei in der Literatur erwähnte Methoden hinweisen,

die der Vermeidung unangenehmer Vorkommnisse wie des vorliegenden dienen sollen. Die erste ist die von Kuhle (18) und von Opitz (25) empfohlene intrakutane bzw. subkutane Impfung, die zwar wegen ihrer umständlicheren Technik von dem ersteren Verfasser nur für besondere Fälle vorgeschlagen wird, und deren Gleichwertigkeit mit der kutanen in Bezug auf die Dauer des Impfschutzes bisher noch ein umstrittenes Gebiet ist. Die zweite besteht in der Versorgung der Impfstelle mit einem schnell anlegbaren durchsichtigen Verbande, und wird von Fränkel (10) in Form des Cellophan-Gaze-Heftpflaster-Schutzverbandes angegeben, wobei allerdings die Gefahr der Heftpflasterdermatitis besteht.

Herrn Professor Dr. Schulze möchte ich an dieser Stelle für die freundliche Ueberlassung des Themas meinen herzlichsten Dank aussprechen.

Schrifttum.

1. Abramowitz: Vaccinia.. Archives of Dermatology and Siphilology. Bd. 12, Nr. 6, Jg. 1925, S. 900.
2. Althoff: Ein Fall generalisierter Vaccine nach spontaner Infektion. Med. Klinik, Bd. 19, Nr. 9, Jg. 1923, S. 275—276.
3. Ball James Moores and Noxon Toomey: Vaccinia of the eyelids by homoinoculation. Journal of the Amer. Med. Assoc., Bd. 79, Nr. 12, Jg. 1922, S. 935—936.
4. Bedson, S. P. and O. W. Bland: On the supposed Relationship between the Viruses of Herpes febrilis and Vaccinia. British Journal for experimental Pathology, Bd. 9, Jg. 1928, S. 174—178.
5. Blacher, W.: Ueber postvaccinale Erkrankungen. Jahrb. f. Kinderheilk., Bd. 142, Jg. 1934, S. 26—42.
6. Chalke, Herbert D.: Observations on skin Eruptions following Vaccination. Lancet Bd. I, Jg. 1931, S. 578—581.
7. Dumont, J.: Vaccine et zona. Bulletins et Mémoires de la Société médicale des Hôpitaux de Paris. Bd. 38, Nr. 23, Jg. 1922, S. 1036—1037.
8. Esquier et Germain: Un cas de vaccine avec localisation aux deux joues chez un nourrisson de 13 mois. Bull. de la Soc. Franç. de Dermat. Bd. 39, Nr. 8, Jg. 1932, S. 1401—1403.
9. Feer, E.: Lehrb. d. Kinderheilkunde, 1934.
10. Fränkel, Walter K.: Impfschutzpflaster zur Verhütung der Sekundärinfektion. Med. Klinik Bd. I, Jg. 1931, S. 703.
11. Fuchs, A.: Ueber Vaccineerkrankungen des Auges. Wiener Med. Wochschr. Bd. 75, Nr. 45, Jg. 1925, S. 2504—2506.
12. Gildemeister, E. u. Kurt Herzberg: Experimentelle Untersuchungen über Herpes. II. Mitteilungen über Immunitätsbeziehungen zwischen Herpes und Pocken. Deutsche Med. Wochschr. Bd. 51, Nr. 40, Jg. 1925, S. 1647—1651.
13. Groth, A.: Kontraindikationen der Erst- und Wiederimpfung. Münch. Med. Wochschr. Bd. 73, Nr. 26, Jg. 1926, S. 1062—1065,
14. Hedrich, Wilhelm: Sekundärvaccine auf der Tonsille. Münch. Med. Wochschr. Bd. 68, Nr. 29, Jg. 1921, S. 920.
15. Hornstra, B. J.: Vaccinia generalisata. Nederlandsch Tijdschrift f. Geneeskunde Bd. II, Jg. 1929.
16. Klepetar, David: Ueber einen bemerkenswerten Fall der Uebertragung von Vaccinationspusteln. Prager Med. Wochschr., Jg. 1912.
17. Kongreßzentralblatt für die gesamte innere Medizin und ihre Grenzgebiete; ab 1914.
18. Kuhle, W.: Studien über die Vaccination. Monschr. f. Kinderhlk,. Bd. 30, H. 5, Jg. 1925, S. 390,— 418.
19. Langsch: Sekundäre Vaccine auf der Zunge. Münch. Med. Wochschr. Bd. 68, Nr. 29, Jg. 1921, S. 920.

20. Lentz u. Gins: Handbuch der Pockenbekämpfung und Impfung, 1927, Richard Schöetz, Berlin.
21. Lexer, E.: Lehrbuch der Allgemeinen Chirurgie, 1934.
22. Mader, Eduard: Kontraindikationen der Erst- und Wiederimpfung, Münch. Med. Wochschr. Bd. 73, Nr. 32, Jg. 1926, S. 1325.
23. Munns, G. F.: Accidental Vaccination of the Eyelids. Americ. Journ. of Ophthal. Bd. III, Nr. 14, Jg. 1931, S. 1037—1039.
24. Nieuwenhuyse: Exanthema postvaccinale. Nederlandsch Tijdschr. f. Geneesk. Bd. II, Jg. 1929, S. 5999—6003.
25. Opitz, H.: Entstehungsursachen, Erscheinungsformen und Verhütung der Impfschäden. Gesundheitsfürsorge für das Kindesalter, Bd. 3, Jg. 1928, S. 403—417.
26. Pfaundler v. M. u. A. Schloßmann: Handbuch der Kinderheilkunde, 4. Aufl. Bd. 10.
27. Putzig, H.: Zur Frage der Hautempfindlichkeitsänderung nach Pockenimpfung. Ztschr. f. Kinderhlk. Bd. 35, H. 5—6, Jg. 1923, S. 323—324.
28. Rullmann, E.: Ueber Ekcema vaccinatum. Archiv f. Kinderhlk. Bd, 88, Jg. 1929, S. 20—24.
29. Schalek, Alfred: Vaccinia of the Lip. Journ. of the Amer. med. Ass. Bd. 78, Nr. 7, Jg. 1929, S. 509.
30. Templeton, H J.: Postvaccinal cutaneous Reactions. Journ. of the Amer. med. Assoc. Bd. 81, Nr. 25, Jg. 1923, S. 2115.
31. Vieu, M.: Vaccine de la langue. Annales de Dermatologie et de Syphiligraphie Bd. 1, Jg. 1930, S. 873, 878.
32. Weil, Fritz: Ueber Vaccinationsfieber. Arch. f. Kinderhlk. Bd. 69, H. 5, Jg. 1921, S. 351—356.
33. Zieler: Lehrbuch und Atlas der Haut- und Geschlechtskrankheiten.
34. Zurhelle, E.: Isolierte Vaccineerkrankung der Zunge. Dermatol. Ztschr. Bd. 45, H. 1/2, Jg. 1925, S. 28—34.
35. Zentralblatt für die gesamte Kinderheilkunde ab 1920.
36. Zentralblatt für Haut- und Geschlechtskrankheiten ab 1921, einschließlich der Sitzungsberichte der
    a) Wiener Dermatologischen Gesellschaft vom 26. 6. 1930.
    b) Berliner Dermatologischen Gesellschaft vom 21. 6. 1931.
    c) Deutschen Dermatologischen Gesellschaft der Tschechoslowakischen Republik vom 24. 5. 1936.

Lebenslauf.

Am 2. Dezember 1909 wurde ich als Tochter des Pfarrers Walther Kottenhahn zu Kirchenbollenbach, Kreis Baumholder, geboren. In Wiebelskirchen (Saar), wohin mein Vater später versetzt wurde, besuchte ich 4 Jahre lang die Volksschule. Ostern 1920 kam ich auf das Städt. Lyzeum zu Neunkirchen (Saar).. Nachdem diese Anstalt zum Oberlyzeum aufgebaut war, bestand ich dort Ostern 1930 die Reifeprüfung. Mein medizinisches Studium begann ich darauf in Kiel. Das zweite und dritte Studiensemester verbrachte ich an der Universität Bonn, wo ich mich im Winter 1930/31 dem Nationalsozialistischen Deutschen Studentenbunde anschloß. Im vierten und fünften Studiensemester kehrte ich nach Kiel zurück, um am Schlusse des fünften Semesters die ärztliche Vorprüfung abzulegen. Dort vollzog ich im Dezember 1931 meinen Eintritt in die N S D A P.. Von meinen klinischen Semestern studierte ich die beiden ersten in Berlin, die beiden folgenden in München und die beiden letzten wieder in Berlin. Im August 1936 beendete ich die ärztliche Staatsprüfung vor dem Prüfungsausschuß in Berlin. Meine Medizinalpraktikantentätigkeit begann ich im Kaiserin Auguste Viktoria-Haus, Reichsanstalt zur Bekämpfung der Säuglings- und Kleinkindersterblichkeit, zu Berlin-Charlottenburg. Nach vier Monaten erhielt ich eine Praktikantenstelle auf der chirurgischen Abteilung des Stubenrauch-Kreiskrankenhauses zu Berlin-Lichterfelde. Hier arbeitete ich den Rest meiner Medizinalpraktikantenzeit und blieb nach meiner Bestallung am 17. August 1937 noch bis 1. Oktober 1937 als Volontärärztin dort. Am 1. November 1937 begann ich mein Landarztvierteljahr als Assistentin eines Arztes in Barby (Elbe). Nach kurzer Volontärarzttätigkeit in der Chirurgischen Universitätsklinik, Berlin. Ziegelstraße, habe ich am 12. April 1938 eine Stelle als Assistenzärztin an den Neinstedter Anstalten, Neinstedt am Harz, angetreten.

Irmgard Kottenhahn.